



Röntgen-Auswertung

Rasse: Berner Sennenhund


Name des Hundes: Juni Jamari vom Kaarzer Hof Rüde / Hündin

ZB-Nr.: SSV-BS 66079 TÄto./Chip-Nr. 276095610686379 Wurftag: 25.03.2020

Besitzer (vollständige Anschrift): Wilma Warfen, Lindenstraße 14, 23795 Söhren

Der Eigentümer bestätigt mit seiner Unterschrift:

- die Identität des geröntgten Hundes
- dass der Hund nicht ED-operiert ist
- die Röntgenaufnahme wird mit Erstellung Eigentum des Schweizer Sennenhund-Verein für Deutschland e.V.

27.05.2021 
Datum / Unterschrift des Eigentümers als Einverständniserklärung

Bestätigung des Tierarztes (bitte ankreuzen)

- Die Identität des Hundes wurde vor dem Röntgen anhand der Ahnentafel überprüft.
- Die Röntgenuntersuchung wurde hierbei auf der Ahnentafel eingetragen.
- Der untersuchte Hund wurde ausreichend sediert.
- Die Hinweise auf der Rückseite wurden zur Kenntnis genommen.

Frank Sommer
prakt. Tierarzt
Mühlenstr. 21
23992 Neukloster
Tel. 038422/26812
www.TierarztSommer.de

27.05.2021

Datum / Stempel und Unterschrift des Tierarztes

Bitte keine Ahnentafel mit einsenden!

GUTACHTEN (nur vom SSV-Gutachter auszufüllen)

| Hüftgelenke | | | | |
|-----------------------|----------|----------|---|--|
| Dysplasie-frei = HD-F | <u>A</u> | <u>K</u> | 2 | |
| Übergangsform = HD-V | B | 1 | 2 | |
| leicht = HD-L | C | 1 | 2 | |
| mittel = HD-M | D | 1 | 2 | |
| schwer = HD-S | E | 1 | 2 | |

| Ellenbogen | Normal | Grad I | Grad II | Grad III |
|------------|----------|--------|---------|----------|
| Rechts | <u>X</u> | | | |
| Links | <u>X</u> | | | |

| Schultergelenke | Frei | OCD |
|-----------------|----------|-----|
| Rechts | <u>X</u> | |
| Links | <u>X</u> | |

| Beurteilung abgelehnt wegen | |
|-----------------------------------|--|
| mangelhafter Lagerung | |
| mangelhafter technischer Qualität | |

Bemerkungen: _____



Ahlen, den: 7.6.21
nv

Stempel und Unterschrift

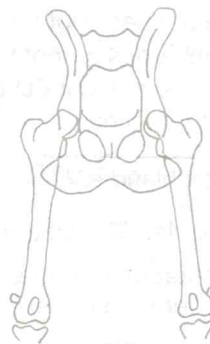
Hinweise zum HD-/ED-/OCD-Röntgen

Bei den vom SSV betreuten Rassen sind zu röntgen:

| | |
|-------------------------------------|----------------------|
| Appenzeller Sennenhund: | Hüfte |
| Entlebucher Sennenhund: | Hüfte |
| Berner Sennenhund: | Hüfte und Ellenbogen |
| Großer Schweizer Sennenhund: | Hüfte und Schulter |

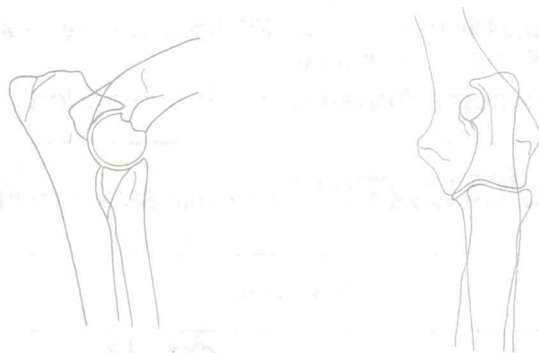Hüfte:

1 Aufnahme in Position 1: Bei symmetrisch gelagertem Becken müssen die gestreckten, parallel gehaltenen Beine soweit eingedreht werden, dass die Patellae in der Kondylenmitte liegen.



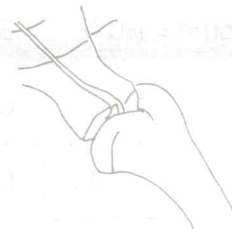
Ellenbogen:

Von beiden Gelenken je 2 Aufnahmen:
Medio-lateral locker gebeugt (< 90°, ohne Verkantung) und kranio-kaudal gestreckt mit ca. 15° Pronation (Olekranon tangiert lateralen Humerusrand).



Zur Schulter:

1 Aufnahme je Gelenk: Medio-lateral gestreckt (ohne Thoraxüberlagerung).



HD-Zentrale
Dr. Silke Viefhues
Bunsenstr. 20
59229 Ahlen

Die Aufnahmen müssen mit einem Seitenzeichen gekennzeichnet sein. Konventionelle Aufnahmen müssen mit den Daten des Hundes und des Besitzers sowie dem Röntgendatum versehen sein. Digitale Aufnahmen müssen im DICOM-Format vorliegen und vom Tierarzt über das GRSK-Portal www.myvetsxl.com hochgeladen werden. CDs können nicht akzeptiert werden. Ein Versenden der Röntgenbilder über den Postweg an die HD-Zentrale ist weiterhin möglich. Das Röntgenauswertungsformular ist komplett (5 Blätter) vom Tierarzt an die SSV-Gutachterstelle (HD-Zentrale) zu senden.